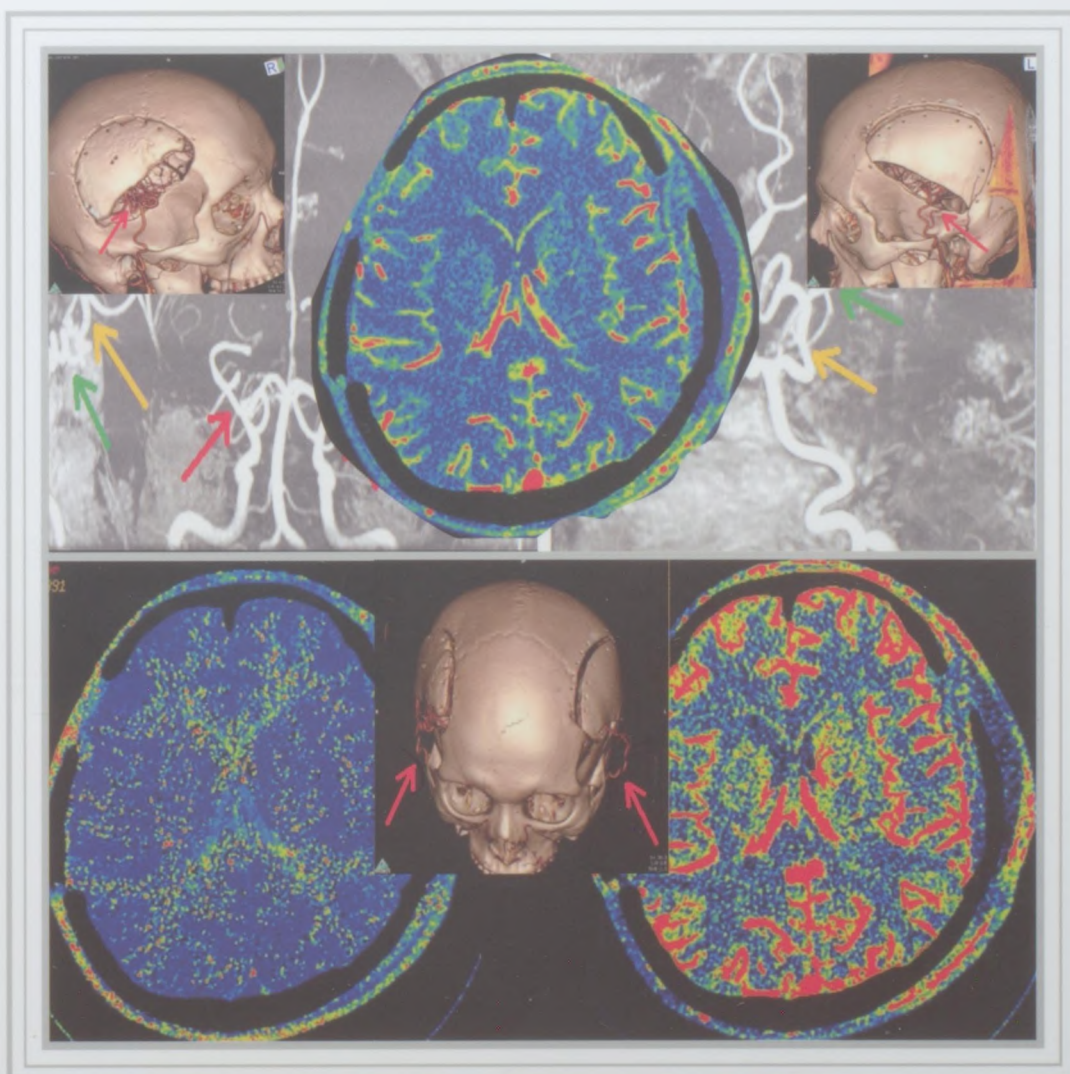


ЖУРНАЛ
**ВОПРОСЫ
НЕЙРОХИРУРГИИ**

ИМЕНИ Н. Н. БУРДЕНКО

ТОМ 84 ★ №2 ★ 2020

Основан в 1937 г.



ОРИГИНАЛЬНЫЕ СТАТЬИ

- Коновалов А.Н., Гаврюшин А.В., Хухлаева Е.А.*
«Кавернозные ангиомы» ствола головного мозга.
Клинические проявления, диагностика и результаты лечения5
- Элиава Ш.Ш., Пилипенко Ю.В., Яковлев С.Б., Голанов А.В., Маряшев С.А., Гребенев Ф.В.*
Артериовенозные мальформации головного мозга у детей: результаты лечения 376 пациентов22
- Рожченко Л.В., Дрягина Н.В., Петров А.Е., Горощенко С.А.*
Молекулярные механизмы роста и рецидивирования церебральных артериовенозных мальформаций.
Часть 2 (собственные исследования)35
- Коваленко Р.А., Руденко В.В., Кашин В.А., Чербылло В.Ю., Пташников Д.А.*
Оценка безопасности и точности имплантации винтов в С2 позвонок с применением индивидуальных
3D навигационных матриц42
- Лаптева К.Н., Ананьев Е.П., Савин И.А., Расулова Е.В., Козлова А.Б., Сазонова О.Б., Соколова Е.Ю.,
Пицхелаури Д.И., Пронин И.Н.*
Судорожный синдром как проявление острого церебрального повреждения, обусловленного
парадоксальной воздушной эмболией у нейрохирургических больных.
Серия клинических наблюдений и обзор литературы51
- Цилина С.В., Шестериков Я.А., Дашьян В.Г., Петриков С.С., Говорова Н.В.*
Локорегионарная анестезия в эндоскопической хирургии внутримозговых гипертензивных гематом65

ИЗ ПРАКТИКИ

- Косырькова А.В., Горяйнов С.А., Кравчук А.Д., Голанов А.В., Маряшев С.А., Ветлова Е.Р., Антипина Н.А.,
Пронин И.Н., Баталов А.И., Захарова Н.Е., Потапов А.А.*
Мультикистозная трансформация зоны постлучевого некроза головного мозга.
Клиническое наблюдение и обзор литературы72
- Калинин П.Л., Фомичев Д.В., Абдильатов А.А., Чернов И.В., Астафьева Л.И., Кутин М.А., Рыжова М.В.,
Панина Т.Н., Шишкина Л.В., Никитин П.В., Курносов А.Б.*
Первичная селлярная нейробластома. Клиническое наблюдение и обзор литературы83
- Шульгина А.А., Лукшин В.А., Коршунов А.Е., Усачев Д.Ю., Пронин И.Н.*
Сочетание комбинированной двустольной прямой и непрямой реваскуляризации головного мозга
с двух сторон в лечении болезни moyama93

ОБЗОРЫ

- Синкин М.В., Кордонский А.Ю., Иванов Е.М., Гринь А.А.*
Нейрофизиологические методы прогнозирования исхода позвоночно-спинномозговой травмы103
- Астафьева Л.И., Кадашев Б.А., Сиднева Ю.Г., Чернов И.В., Калинин П.Л.*
Микроаденомы гипофиза: современное состояние методов диагностики и лечения110

ORIGINAL ARTICLES

<i>Konovalov A.N., Gavryushin A.V., Khukhlaeva E.A.</i> «Cavernous angiomas» of the brainstem. Clinical manifestations, diagnosis and treatment results	5
<i>Eliava S.Sh., Pilipenko Yu.V., Yakovlev S.B., Golanov A.V., Maryashev S.A., Grebenev F.V.</i> Arteriovenous malformations of the brain in children: treatment results for 376 patients	22
<i>Rozhchenko L.V., Dryagina N.V., Petrov A.E., Goroshchenko S.A.</i> Molecular mechanisms of growth and recurrence of cerebral arteriovenous malformations: part 2 (our own research)	35
<i>Kovalenko R.A., Rudenko V.V., Kashin V.A., Cherebillo V.Yu., Ptashnikov D.A.</i> Assessment of the safety and accuracy of implantation of screws into the C2 vertebra using individual 3D navigation matrices	42
<i>Lapteva K.N., Ananiev E.P., Savin I.A., Rasulova E.V., Kozlova A.B., Sazonova O.B., Sokolova E.Yu., Piiskhelauri D.I., Pronin I.N.</i> Convulsive syndrome as a manifestation of acute cerebral damage due to paradoxical air embolism in neurosurgical patients. Series of clinical cases and literature review	51
<i>Tsilina S.V., Shesterikov Y.A., Dashyan V.G., Petrikov S.S., Govorova N.V.</i> Locoregional anesthesia in endoscopic surgery of intracerebral hypertensive hematomas.	65

CLINICAL PRACTICE

<i>Kosyrkova A.V., Goryaynov S.A., Kravchuk A.D., Golanov A.V., Maryashev S.A., Vetlova E.R., Antipina N.A., Pronin I.N., Batalov A.I., Zakharova N.Ye., Potapov A.A.</i> Multicystic transformation of the post-radiation necrosis zone of the brain. A case report and literature review.	72
<i>Kalinin P.L., Fomichev D.V., Abdilatipov A.A., Chernov I.V., Astafieva L.I., Kutin M.A., Ryzhova M.V., Panina T.N., Shishkina L.V., Nikitin P.V., Kurnosov A.B.</i> Primary sellar neuroblastoma (clinical case and literature review)	83
<i>Shulgina A.A., Lukshin V.A., Korshunov A.E., Usachev D.Yu., Pronin I.N.</i> Combination of double and indirect two-sided revascularization of the brain in the treatment of Moyamoya disease	93

REVIEWS

<i>Sinkin M.V., Kordonsky A.Yu., Ivanov E.M., Grin A.A.</i> Neurophysiological methods for predicting outcome in cases of spine and spinal cord injury.	103
<i>Astafyeva L.I., Kadashev B.A., Sidneva Yu.G., Chernov I.V., Kalinin P.L.</i> Pituitary microadenomas — current diagnostic and treatment methods.	110

Читайте в следующем номере:

- Стандарты МРТ-диагностики опухолей мозга
- Лечение патологии сосудов головного, спинного мозга и брахиофациальных артерий
- Особенности менингиом детского возраста и радиоиндуцированных