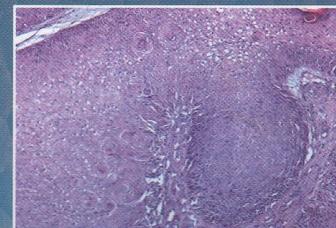
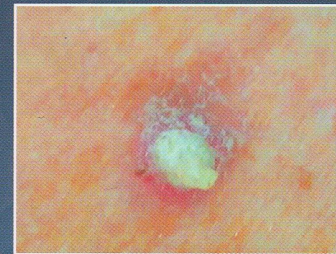

КЛИНИЧЕСКАЯ ДЕРМАТОЛОГИЯ И ВЕНЕРОЛОГИЯ

Основан в 2002 г.

Том 19. 3'2020

- Кожные сыпи при новой коронавирусной инфекции COVID-19
- Инвертирующий фолликулярный кератоз
- Фульминантная розацеа у мужчины
- Линейный IgA-зависимый буллезный дерматоз
- Фурункульный миаз: диагностика и лечение
- Высокочастотное ультразвуковое сканирование при контроле терапии atopического дерматита



- Потекаев Н.Н., Жукова О.В., Проценко Д.Н., Кожевникова Г.М., Демина О.М., Голуб В.П., Рассохина О.И., Хлыстова Е.А.*
Клиническая характеристика кожных проявлений при новой коронавирусной инфекции COVID-19, вызванной SARS-CoV-2 271

ОБЗОР ЛИТЕРАТУРЫ

- Круглова Л.С., Львов А.Н., Пушкина А.В.*
Риски и предикторы развития псориазического артрита при псориазе и вопросы раннего назначения генно-инженерных биологических препаратов 289
- Матушевская Е.В., Владимирова Е.В., Свищевская Е.В.*
Атопический дерматит и роль цинка в поддержании барьерных свойств кожи 297

ЭПИДЕМИОЛОГИЯ

- Темников Д.В., Гомберг М.А., Марченко Б.И., Темников В.Е., Темникова Е.В.*
Нейросифилис в Ростовской области: клинико-эпидемиологические факторы заболеваемости 306

ОРИГИНАЛЬНЫЕ ИССЛЕДОВАНИЯ

- Александрова А.К., Смольяникова В.А., Филатова В.А.*
К вопросу о клинических и иммуногистохимических особенностях инвертирующего фолликулярного кератоза 312

СЛУЧАЙ ИЗ ПРАКТИКИ

- Смирнова И.О., Петунова Я.Г., Оганесян М.В., Шин Н.В., Хостикоева К.К.*
Фульминантная розацеа у мужчины 317
- Ким В.В., Гребенюк В.Н., Попов И.В., Маркова М.Н., Заторская Н.Ф.*
Узловатое пруриго Гайда, осложненное пиодермией, у подростка 322
- Лебедева Е.В., Радионова Е.Е., Маляренко Е.Н., Артемьева С.И., Хамаганова И.В.*
Клинический случай линейного IgA-зависимого буллезного дерматоза 326
- Хашулин Ю.Г., Печатникова Е.А., Акимов В.С., Серов Д.Н.*
Клиническое наблюдение фурункульного миаса: диагностика и лечение 333

СПЕЦИАЛЬНЫЕ ИССЛЕДОВАНИЯ

- Сорокина Е.В., Сивакова Н.Г., Ахматова Н.К., Сходова С.А.*
Эффекторы врожденного иммунитета при хронической спонтанной крапивнице 337
- Соколова Т.В., Малярчук А.П.*
Ошибки врачей в выборе тактики обследования и лечения больных с поверхностным кандидозом кожи и слизистых оболочек 343

ОПТИЧЕСКАЯ ДИАГНОСТИКА КОЖИ

- Петрова К.С., Потекаев Н.Н., Немирова С.В., Петрова Г.А., Карпенко А.А.*
Трехмерная оптическая когерентная томография: возможности в оценке микроциркуляторного русла кожи 356

ГИСТОПАТОЛОГИЯ

- Корнищева В.Г., Смолина О.А., Степанова А.А., Авдеенко Ю.Л., Разнатовский К.И.*
Клинико-морфологические особенности псориаза кожи волосистой части головы в зависимости от контаминации грибами рода *Malassezia* 366

ОБМЕН ОПЫТОМ

Корюкина Е.Б., Глоба Е.И., Головенко Н.А., Зорин А.Н., Рябов Н.Ю.
 Современные аспекты диагностики и лечения онихоматрициозов 373

В ПОМОЩЬ ПРАКТИЧЕСКОМУ ВРАЧУ

Сорокина Е.В., Владимирова Е.В., Масюкова С.А., Ахматова Н.К., Бишева И.В.
 Значение дифференциальной диагностики при выборе тактики лечения фолликулитов волосистой части головы 382

Хисматуллина З.Р., Панова Л.Д., Корюкина Е.Б., Панова А.Н.
 Уход за кожей детей с хроническими дерматозами, сопровождаемыми гиперкератозом 392

Ключарева С.В., Карпова А.В., Ноздрин К.В.
 Клинический опыт применения изотретиноина наружно в терапии комедональной формы акне 399

Халдин А.А., Полеско И.В., Парфенов В.В.
 Регламент ведения пациентов с простым герпесом и тактика купирования обострений инфекции 407

Дворянкова Е.В., Корсунская И.М.
 К вопросу о хронической крапивнице 413

Соловьев А.М., Перламутров Ю.Н., Корсунская И.М.
 Место иммунотерапии в лечении рецидивирующих вирусных инфекций урогенитального тракта 419

Микаилова Д.А., Сергеева И.Г.
 Высокочастотное ультразвуковое сканирование как объективный метод контроля терапии при ведении детей с атопическим дерматитом 429

КАЛЕНДАРЬ 437

ПРАВИЛА ДЛЯ АВТОРОВ 441

Журнал зарегистрирован в Министерстве РФ по делам печати, телерадиовещания и средств массовых коммуникаций.
 Свидетельство о регистрации ПИ № 77-13372 от 14.08.02.
 Все публикуемые статьи рецензируются.
 Рекламуемые в журнале товары и услуги должны иметь официальное разрешение российских органов здравоохранения.
 Все права защищены.

Contents

Клиническая дерматология и венерология
2020, Т. 19, № 3

Russian Journal of Clinical Dermatology and Venereology =
Klinicheskaya dermatologiya i venerologiya 2020, Vol. 19, No 3

- Potekaev N.N., Zhukova O.V., Protsenko D.N., Kozhevnikova G.M., Demina O.M., Golub V.P., Rassokhina O.I., Khlystova E.A.*
Clinical characteristics of skin manifestations with the novel coronavirus infection COVID-19 caused by SARS-CoV-2 271

REVIEW

- Kruglova L.S., Lvov A.N., Pushkina A.V.*
Risks and predictors of the development of psoriatic arthritis in psoriasis and issues of the early administration of genetically engineered biological products 289
- Matushevskaya EV, Vladimirova EV, Svirshchevskaya EV.*
Atopic dermatitis and the role of zinc in maintaining skin barrier properties 297

EPIDEMIOLOGY

- Temnikov D.V., Gomberg M.A., Marchenko B.I., Temnikov V.E., Temnikova E.V.*
Neurosyphilis in the Rostov Oblast: clinical and epidemiological factors of morbidity 306

ORIGINAL STUDIES

- Alexandrova A.K., Smolyannikova V.A., Filatova V.A.*
Revisiting the clinical and immunohistochemical features of inverting follicular keratosis 312

CASE STUDY

- Smirnova I.O., Petunova Ya.G., Oganesian M.V., Shin N.V., Khostikoeva K.K.*
Male fulminant rosacea 317
- Kim V.V., Grebenyuk V.N., Popov I.V., Markova M.N., Zatorskaya N.F.*
Hyde prurigo nodularis complicated by pyoderma in an adolescent 322
- Lebedeva E.V., Radionova E.E., Malyarenko E.N., Artemyeva S.I., Khamaganova I.V.*
A clinical case of linear IgA-dependent bullous dermatosis 326
- Khaliulin Y.G., Pechatnikova E.A., Akimov V.C., Serov D.N.*
Clinical observation of furuncle myiasis: diagnosis and treatment 333

SPECIAL STUDIES

- Sorokina E.V., Sivakova N.G., Akhmatova N.K., Skhodova S.A.*
Effects of innate immunity in chronic spontaneous urticaria 337
- Sokolova T.V., Malyarchuk A.P.*
Doctors' mistakes in choosing tactics for examining and treating patients with superficial candidiasis of skin and mucous membranes 343

OPTICAL SKIN DIAGNOSIS

- Petrova K.S., Potekaev N.N., Nemirova S.V., Petrova G.A., Karpenko A.A.*
Three-dimensional optical coherence tomography: possibilities in assessing the microvasculature of the skin .. 356

HISTOPATHOLOGY

- Kornisheva V.G., Smolina O.A., Stepanova A.A., Avdeenko Y.L., Raznatovskiy K.I.*
Clinical and morphological features of psoriasis of the scalp depending on contamination by fungi of the genus *Malassezia* 366

EXCHANGE OF EXPERIENCE

Koriukin E.B., Globa E.I., Golovenko N.A., Zorin A.N., Riabov N.Yu.
 Modern aspects of diagnosis and treatment of onychodystrophy 373

GUIDELINES FOR PRACTITIONER

Sorokina E.V., Vladimirova E.V., Masyukova S.A., Akhmatova, N.K., Bisheva I.V.
 The importance of differential diagnosis when choosing tactics for treating folliculitis of the scalp 382

Khismatullina Z.R., Panova L.D., Koryukina E.B., Panova A.N.
 Skin care for children with chronic dermatoses accompanied by hyperkeratosis 392

Klyuchareva S.V., Karpova A.V., Nozdrin K.V.
 Clinical experience with topical isotretinoin in the treatment of comedonal acne 399

Khaldin A.A., Polesko I.V., Parfenov V.V.
 Rules for the management of herpes simplex patients and tactics for relieving exacerbations of infection 407

Dvoryankova E.V., Korsunskaya I.M.
 Revisiting the chronic urticaria 413

Solov'ev A.M., Perlamutrov Yu.N., Korsunskaya I.M.
 The place of immunotherapy in the treatment of recurrent viral infections of the urogenital tract 419

Mikhailova D.A., Sergeeva I.G.
 High-frequency ultrasound scanning as an objective method to control therapy in children with atopic dermatitis 429

CALENDAR 437

GUIDELINES FOR AUTHORS 441