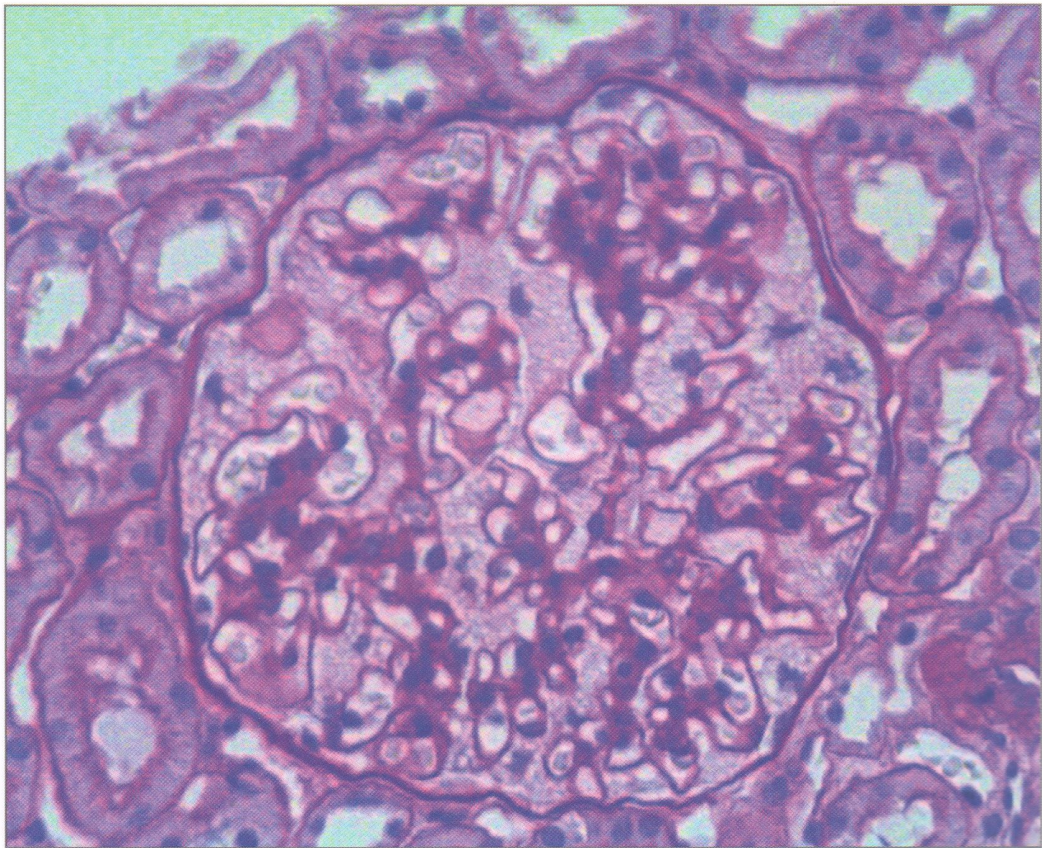


АРХИВ ПАТОЛОГИИ ARKHIV PATOLOGII



1

2022 Том 84

Основан в 1935 г.

ОРИГИНАЛЬНЫЕ ИССЛЕДОВАНИЯ

Деев Р.В., Мавликеев М.О., Плотников М.В., Газизов И.М., Максимов А.В., Киясов А.П.
Патогистологическая характеристика мышц у пациентов с хронической артериальной
недостаточностью нижних конечностей 5

Степанова Е.А.
Возможности морфологической диагностики амилоида в биоптатах подкожной жировой
клетчатки 14

В ПОМОЩЬ ПРАКТИЧЕСКОМУ ВРАЧУ

Лернер Ю.В., Цой Л.В., Гришина А.Н., Варшавский В.А.
Морфологическая характеристика изменений почек при болезни Фабри 21

Ситовская Д.А., Вербицкий О.П., Петрова Ю.А., Соколова Т.В., Забродская Ю.М.
Первичный диффузный меланоматоз мягкой мозговой оболочки: обзор литературы
и собственное наблюдение 27

Ануфриев П.Л., Гулевская Т.С., Болотова Т.А.
Мелкоочаговые ишемические изменения головного мозга, обусловленные артериальной
гипертонией и тандемным атеростенозом церебральных артерий 33

ОБЗОРЫ ЛИТЕРАТУРЫ

Волощук И.Н., Баринова И.В., Чечнева М.А., Марьянова Т.А.
Сосудистые аномалии матки 39

Попова О.П., Кузнецова А.В., Богомазова С.Ю., Иванов А.А.
Существует ли «низкокклаудиновый» фенотип рака молочной железы? 45

ЛЕКЦИИ

Байрашевская А.В., Дегтярева Н.Д., Раденска-Лоповок С.Г.
АНЦА-ассоциированные васкулиты 50

Самсонова М.В., Черняев А.Л., Двораковская И.В., Кусраева Э.В.
Сравнительная патоморфологическая характеристика идиопатического легочного фиброза
и фиброзного гиперчувствительного пневмонита 59

ПАМЯТНАЯ ДАТА

Мазинг Ю.А.
К 100-летию профессора Валерия Евгеньевича Пигаревского 67

ORIGINAL INVESTIGATIONS

- Deev R.V., Mavlikeev M.O., Plotnikov M.V., Gazizov I.M., Maksimov A.V., Kiyasov A.P.*
Pathohistological characteristics of muscles in patients with chronic lower limb ischemia 5
- Stepanova E.A.*
Possibilities of morphological diagnosis of amyloid in the subcutaneous adipose tissue biopsy specimens 14

GUIDELINES FOR THE PRACTITIONER

- Lerner Yu.V., Tsoy L.V., Grishina A.N., Varshavsky V.A.*
Morphological characteristics of renal changes in Fabry disease 21
- Sitovskaya D.A., Verbitsky O.P., Petrova Yu.A., Sokolova T.V., Zabrodskaya Yu.M.*
Primary diffuse meningeal melanomatosis: a literature review and a case report 27
- Anufriev P.L., Gulevskaya T.S., Bolotova T.A.*
Small focal cerebral ischemic changes caused by hypertension and tandem atherostenosis of the cerebral arteries 33

REVIEWS OF LITERATURE

- Voloshchuk I.N., Barinova I.V., Chechneva M.A., Mariyanova T.A.*
Uterine vascular abnormalities 39
- Popova O.P., Kuznetsova A.V., Bogomazova S.Yu., Ivanov A.A.*
Is there a claudin-low phenotype of breast cancer? 45

LECTURE

- Bayrashevskaya A.V., Degtyareva N.D., Radenska-Lopovok S.G.*
ANCA-associated small-vessel vasculitides 50
- Samsonova M.V., Chernyaev A.L., Dvorakovskaya I.V., Kusraeva E.V.*
Comparative morphopathological characteristics of idiopathic pulmonary fibrosis and fibrotic hypersensitivity pneumonitis 59

MEMORABLE DATE

- Mazing Yu.A.*
On the occasion of the 100th birth anniversary of Valery Evgenyevich Pigarevsky 67